

Таблиця 2

Параметри токсичності сполук IV, XIII, XIV порівняно з 5-фторурацилом

| Сполука, препарат порівняння  | Шлях введення | ЛД <sub>50</sub> (миші), мг/кг |
|---|---------------|--------------------------------|
| $N_{(1)}$ -(1', 1'-дифтор-2'-бром-2'-хлоретил)-5-фторурацил (IV)            | Підшкірний    | 177                            |
| $N_{(1)}$ , $N_{(1')}$ -(2''-бром-2''-хлоретеніл)-біс-(урацил) (XIII)       | Підшкірний    | 289                            |
| $N_{(1)}$ , $N_{(1')}$ -(2''-бром-2''-хлоретеніл)-біс-(5-нітроурацил) (XIV) | Підшкірний    | 262                            |
| 5-фторурацил  |               | 375                            |

лининні засоби, що відкриває нові перспективи для подальших робіт у цьому напрямку онкофармакології.

### Висновки

1. За новим методом синтезу, розробленим нами, взаємодією фторотану з урацилами (молярне співвідношення 1:1 або 1:2) в системі розчинників (бензол — диметилформамід — діетиловий ефір) в умовах міжфазного каталізу дибензо-18-краун-6-ефіром у лужному середовищі синтезовано нові фармакофорвмісні гетероциклічні моно- та біс-похідні урацилів.

2. Будову та склад синтезованих сполук підтверджено даними елементного аналізу, ІЧ-, ЯМР<sup>1</sup>H-спектроскопії, а індиві-

дуальність — методами тонкошарової та газорідинної хроматографії.

3. Встановлено, що деякі з синтезованих сполук, які є найбільш близькими за хімічною будовою до препарату порівняння — 5-фторурацилу, належать до малотоксичних: значення їх ЛД<sub>50</sub> перебувають в інтервалі від 289 до 177 мг/кг.

4. Подібність хімічної будови синтезованих сполук до будови протипухлинного препарату 5-фторурацилу, значення параметрів їхньої токсичності дозволяють розглядати їх як потенційні лікарські протипухлинні засоби.

### ЛІТЕРАТУРА

1. Noordhuis P. 5-fluorouracil incorporation into RNA and DNA in relation to thymidilate synthetase inhibition hu-

man colorectal cancer / P. Noordhuis, U. Holwerda // *Annals of oncology*. — 2004. — Vol. 15. — P. 1025-1032.

2. Adjei A. A review of pharmacology and clinical activity of new chemotherapy agents for the treatment of colorectal cancer / A. Adjei // *Clin. Pharmacol.* — 1999. — Vol. 48. — P. 265-277.

3. Longey D. B. 5-fluorouracil — mechanisms of action and clinical strategies. *Nature Reviews* / D. B. Longey, D. Paul Harkin, Patrick G. Jonson // *Cancer*. — 2003. — Vol. 3. — P. 330-338.

4. Ягупольский Л. М. Ароматические и гетероциклические соединения с фторсодержащими заместителями / Л. М. Ягупольский. — К. : Наук. думка, 2006. — С. 90-105.

5. Biological activity of bacterial lectins and their molecular complexes with heterocyclic bis-adducts / Hel. V. Welchinska, B. Piecuszak, E. A. Kovalenko et al. // *Мікробіологічний журнал*. — 2003. — Т. 65, № 6. — С. 20-25.

6. Прозоровский В. Б. Экспресс-метод определения средней эффективности дозы и ее ошибки / В. Б. Прозоровский, В. П. Прозоровский, В. М. Демченко // *Фармакология та токсикология*. — 1978. — Т. 41, № 4. — С. 407-509.

7. Вайбель С. Идентификация органических соединений / С. Вайбель. — М. : Изд-во иностр. литературы, 1957. — С. 269.

8. Миронов В. А. Спектроскопия в органической химии / В. А. Миронов, С. А. Янковский. — Л. : Химия, 1985. — С. 80.

9. Противоопухолевая терапия : справочник / А. М. Гарин, А. Б. Сыркин, М. Б. Бычков [и др.] ; под ред. Н. И. Переводчиковой. — М. : Медицина, 1986. — 208 с.

УДК 611.841/.846-018:612-092.9

Л. В. Венгер, В. А. Ульянов

## ГИСТОЛОГИЧЕСКИЕ ОСОБЕННОСТИ СТРОЕНИЯ ГЛАЗНОГО ЯБЛОКА И ПРИДАТОЧНОГО АППАРАТА ГЛАЗА У КРЫС ЛИНИИ ВИСТАР

Одесский государственный медицинский университет

Одно из перспективных направлений медицины последних десятилетий — развитие эмбриофетальной клеточной терапии. Научные исследования в этой области позволя-

ют рассматривать клеточную трансплантологию как альтернативу при неэффективности традиционных способов консервативной медикаментозной терапии [1].

Сегодня создан целый ряд препаратов, композиционной основой которых являются эмбриональные и фетальные ткани, разнородные по своему гистогенезу. Они имеют широ-



кий спектр действия: могут осуществлять заместительную функцию, влиять на обменные процессы, стимулировать компенсаторные силы организма, в чем и реализуется их защитный и общестимулирующий эффект, кроме того, им свойственна противовоспалительная активность [2]. Такое разнообразие свойств позволяет использовать клеточную трансплантацию для лечения многих заболеваний [3; 4].

Одна из главных проблем клеточной терапии — изучение действия донорского клеточного трансплантата на организм реципиента.

Однако до настоящего времени не установлены патогенетические связи между стадиями функционирования эмбриофетальных трансплантатов в организме хозяина с течением патологического процесса. В доступной литературе недостаточно четко определены критерии оценки эффективности данного метода лечения.

Все это определяет необходимость дальнейшего изучения метода трансплантации эмбриофетальных клеток при лечении заболеваний глаз.

Экспериментальные исследования в офтальмологии, как правило, проводятся на кроликах, т. к. гистологическое строение глаза кролика и его придаточного аппарата хорошо изучено (на протяжении многих десятилетий), кроме того, размеры глаза кролика близки к размерам глаза человека, что особенно важно при проведении хирургических исследований.

Однако изучение особенностей жизнедеятельности эмбриофетального трансплантата в организме реципиента целесообразнее провести на половозрелых крысах линии Вистар в связи с биологической чистотой объекта, более коротким жизненным и биологическим циклами, что дает возможность провести динамические наблюдения за более короткий

период; а также легкостью ухода за животными и меньшими экономическими затратами на исследование.

**Цель работы:** изучить гистологические особенности строения глазного яблока и придаточного аппарата глаза у интактных половозрелых крыс линии Вистар.

### **Материалы и методы исследования**

Экспериментальные исследования проведены на 7 интактных половозрелых крысах линии Вистар в соответствии с научно-практическими рекомендациями по содержанию лабораторных животных и работе с ними [5], а также согласно положениям «Европейской конвенции по защите животных, которые используются для экспериментальных и научных целей». Животные содержались в условиях экспериментально-биологической клиники ОДМУ.

Гистологически исследовали бульбарную конъюнктиву, склеру, роговицу, сосудистую оболочку (радужка, цилиарное тело, собственно сосудистая оболочка сетчатки), зрительный нерв, веко, парабульбарную клетчатку, глазодвигательные мышцы, слезную железу. После забора биоматериала проводили его фиксацию в 10%-м нейтральном формалине и заливали в парафин по стандартным методикам. Готовили срезы толщиной 5–7 мкм, которые окрашивали гематоксилином-эозином и по Ван Гизон [6].

### **Результаты исследования и их обсуждение**

Проведенные гистологические исследования показали, что у подопытных животных роговица имеет типичное строение. Передний эпителий содержит в среднем 5–6 слоев, в базальном определяются митозы. Боуменова мембрана не выделяется. Собственное вещество довольно тонкое (эпи-

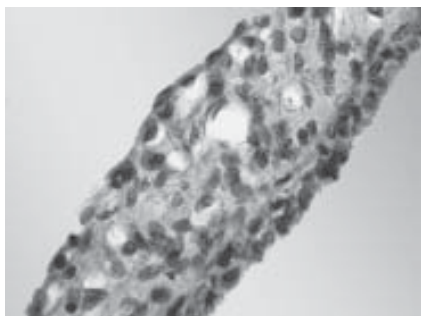
телией : собственное вещество = 1:2), обычного вида — состоит из пластинок коллагеновых волокон, клеток очень мало. Десцеметова оболочка четко определяется: светлая гомогенная блестящая. Задний эпителий представлен одним слоем плоских клеток. В области лимба видны щелевидные пространства венозного синуса. Эта зона богата клетками, среди которых определяются фибробласты, гистиоциты, лимфоциты.

Склера представлена коллагеновыми волокнами и небольшим количеством клеток с резко уплощенными и вытянутыми ядрами. В некоторых участках определяются сосуды и нервные стволы, окруженные тонкими прослойками рыхлой соединительной ткани.

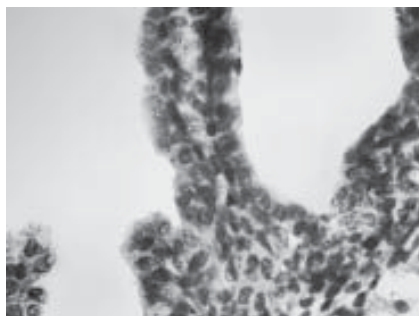
Радужка очень тонкая, беспигментная, представлена рыхлой волокнистой соединительной тканью, богатой клетками и сосудами (рис. 1). Клетки преимущественно фибробластического ряда со светлыми ядрами, хорошо развитыми ядрышками. Хроматин диспергирован. В сосудистом слое зияют просветы сосудов. Ядра эндотелиоцитов уплощены, светлые. Передний эпителий образован одним слоем плоских клеток, задний — кубический, состоит из двух слоев: базального (более плотного) и поверхностного, образованного относительно крупными и светлыми клетками. Мышцы радужки представлены тонкими пучками гладких миоцитов соответствующих направлений.

Цилиарное тело: цилиарное кольцо плоское, содержит тонкий пучок гладкомышечных клеток, расположенных главным образом параллельно склере. Отростки представлены преимущественно нейральным эпителием — светлые клетки со светлыми ядрами. Соединительнотканная основа очень тонкая, сосуды зияют, пустые. В некоторых участках определяются тонкие коллаге-





*Рис. 1.* Радужка интактного животного. Окраска гематоксилин-эозином.  $\times 400$



*Рис. 2.* Цилиарное тело интактного животного. Окраска гематоксилин-эозином.  $\times 400$

новые волокна циннова пояска (рис. 2).

Собственно сосудистая оболочка очень тонкая, местами почти не визуализируется. Образована рыхлой волокнистой соединительной тканью, богатой клеточными элементами. Сосуды определяются с трудом, просветы их не выражены. Местами хорошо контурируется стекловидная пластинка (мембрана Бруха) в виде тонкой неокрашенной блестящей полоски.

Сетчатая оболочка типичного строения (рис. 3). Фотосенсорный слой без особенностей. Наружный ядерный слой довольно широкий, содержит плотно расположенные мелкие ядра с грубыми глыбками гетерохроматина, наружный сетчатый — очень тонкий. Внутренний ядерный слой состоит из светлых плотно расположенных клеток, содержащих светлые крупные ядра с диспергированным хроматином и хорошо видимыми ядрышками. На

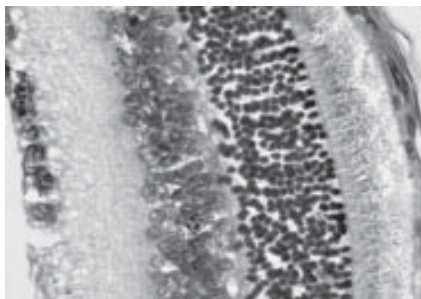
периферии сетчатки, в непосредственной близости от цилиарного тела нейроны располагаются в 2–3 слоя. По направлению к центру внутренний ядерный слой утолщается и составляет 3–4 слоя. Внутренний сетчатый слой толще наружного в несколько раз, гистологически имеет такое же строение (рис. 4). Ганглионарный слой на периферии представлен редко расположенными одиночными клетками с крупными ядрами. В центральной зоне клетки располагаются уже сплошным слоем, местами двумя. Слой нервных волокон имеет типичное строение, более толстый в центре.

Зрительный нерв (рис. 5) виден на продольном разрезе, относительно толстый, пучки нервных волокон разделены колонками нейроглиальных клеток. Ядра астроцитов светлые, с хорошо контурируемыми кариолеммой и ядрышками. Олигодендроциты — более мелкие и темные.

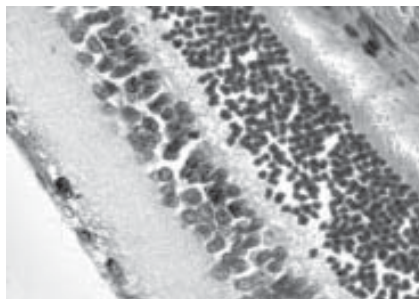
Веко имеет типичное строение, без каких-либо особенностей. Содержит скелетные поперечноисчерченные мышцы, корни волос, в кожной части типичные кожные железы. Мейбомиева железа хорошо развита, обычного строения. Пальпебральная конъюнктура покрыта многослойным плоским неороговевающим эпителием, соединительнотканная пластинка содержит немного типичных клеток, преимущественно фибробластов.

Эпителиоциты бульбарной конъюнктивы гетероморфны: встречаются группы крупных овальных светлых клеток с гомогенной цитоплазмой и светлыми ядрами, располагающимися в промежуточном слое. Между ними — плотные, с темными, вытянутыми перпендикулярно поверхности ядрами, располагаются как бы пучками. Поверхностный слой образован преимущественно темными плотными клетками. Определяются эндотелиальные железы — как одноклеточные (бокаловидные), так и многоклеточные. Соединительнотканная пластинка содержит умеренное количество собственных ей клеток: фибробластов, гистиоцитов, единичных лимфоцитов. Микрососудистое русло развито умеренно.

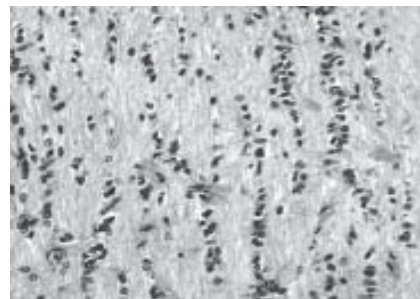
Парабульбарная клетчатка представлена рыхлой волокнистой соединительной тканью с хорошо развитыми сосудами. Вены дилатированы, полнокровны.



*Рис. 3.* Сетчатка интактного животного (центральная часть). Окраска гематоксилин-эозином.  $\times 400$



*Рис. 4.* Сетчатка интактного животного (периферическая часть). Окраска гематоксилин-эозином.  $\times 400$



*Рис. 5.* Зрительный нерв интактного животного. Окраска гематоксилин-эозином.  $\times 200$

Мышечная ткань — скелетная, типичного строения, с хорошо выраженной поперечной исчерченностью, содержит отдельные нервные стволы.

Слезная железа (рис. 6) хорошо развита, занимает относительно большой объем парабурбарного пространства.

Ацинусы образованы крупными светлыми конической формы клетками (10–14 клеток на поперечном срезе) с пенистой ячеистой цитоплазмой. Ядра расположены у базальной мембраны, сферические либо овальные, светлые с нежным хроматином и хорошо выраженными ядрышками. Кнаружи определяются темные вытянутые ядра миоэпителиоцитов. Разные ацинусы имеют признаки либо нормо-, либо гиперфункции. В первом случае форма клеток близка к кубической, просветы ацинусов хорошо определяются, во втором — просветы практически не контурируются, клетки очень высокие, со стертими контурами в апикальной части. Меж-

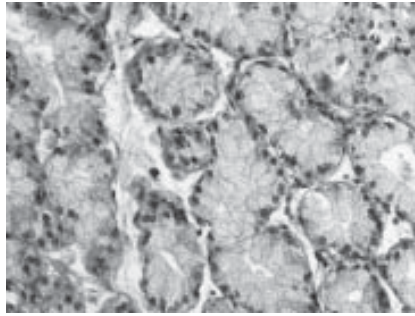


Рис. 6. Слезная железа интактного животного. Окраска гематоксилин-эозином.  $\times 200$

ацинарный интерстиций умеренно выражен в виде тонких рыхлых прослоек, содержит сосуды. Выводной проток железы выстлан многослойным эпителием, открывается в конъюнктивальный свод.

#### Выводы

В результате проведенных исследований определены особенности структуры оболочек глазного яблока и придаточного аппарата глаза у интактных половозрелых крыс. Полученные данные могут быть

использованы при формировании контрольных групп для исследования изменений структур глаза и придаточного аппарата при моделировании патологических процессов.

#### ЛИТЕРАТУРА

1. Демин Ю. А. Клеточная терапия в офтальмологии / Ю. А. Демин // Международный медицинский журнал. — 2000. — № 3. — С. 53-55.
2. Грищенко В. И. Концепция клеточной терапии / В. И. Грищенко, Б. П. Сандомирский // Проблемы криобиологии. — 2000. — № 1. — С. 3-6.
3. Сухих Г. Т. Трансплантация фетальных клеток в медицине: настоящее и будущее / Г. Т. Сухих // Бюллетень экспериментальной биологии и медицины. — 1998. — Т. 126. — Приложение 1. — С. 3-13.
4. Цимбалюк В. И. Нейротрансплантация / В. И. Цимбалюк // Лечение и диагностика. — 2000. — № 3. — С. 15-19.
5. Науково-практичні рекомендації з утримання лабораторних тварин та роботи з ними / Ю. М. Кожем'якін, О. С. Хромов, М. А. Філоненко, Г. А. Сайфетдінова. — К. : Авіценна, 2002. — 156 с.
6. Микроскопическая техника / под ред. Д. С. Саркисова, Ю. Л. Перова. — М. : Медицина, 1996. — 544 с.

УДК 616.31-002.3-001.4-085.03.1

Р. З. Огоновський, Ю. Б. Пастернак,  
М. С. Регада, І. П. Патерега, О. Л. Тішин

## АНТИЕКСУДАТИВНІ ВЛАСТИВОСТІ КОМПОЗИЦІЙНОЇ СУМІШІ ПОХІДНИХ $\gamma$ -КРОТОНОЛАКТОНУ І Zn-КАРНОЗИНУ

Львівський національний медичний університет ім. Данила Галицького,  
Державний науково-дослідний контрольний інститут  
ветеринарних препаратів та кормових добавок, Львів

Порушення мікроциркуляції та формування набряку належать до основних «класичних» ознак запалення як реакції живої тканини на місцеве ушкодження. У формуванні гострої запальної реакції беруть участь численні медіатори та модулятори запалення (гістамін, серото-

нін, лізосомальні ферменти, простагландини, кініни, цитокініни та ін.), утворення і стадійне виділення яких відбиває не тільки характер та інтенсивність пошкодження, але і його тривалість.

Зміна співвідношення зазначених біологічно активних речовин сприяє ліквідації гострих

запальних реакцій, а у випадку ранового процесу — початку проліферативних тканинних реакцій [1].

Сьогодні досить детально вивчено метаболізм медіаторів запалення і розроблено засоби його корекції. У переважній більшості сучасних протиза-

